Die Regio ethmoidalis des Primordialkraniums von Manatus latirostris.

Inaugural-Dissertation

zur

Erlangung der Doktorwürde

der

hohen philosophischen Fakultät

der

Schlesischen Friedrich-Wilhelms-Universität Breslau

vorgelegt

und mit ihrer Genehmigung veröffentlicht

von

Ernst Matthes

aus Breslau.

Druck von Ant. Kämpfe in Jena

1912.

Die Regio ethmoidalis des Primordialkraniums von Manatus latirostris.

Inaugural-Dissertation

zur

Erlangung der Doktorwürde

der

hohen philosophischen Fakultät

der

Schlesischen Friedrich-Wilhelms-Universität Breslau

vorgelegt

und mit ihrer Genehmigung veröffentlicht

von

Ernst Matthes

aus Breslau.

ACAD. LUGD. BAT. BIBL.

Druck von Ant. Kämpfe in Jena

1912.

Gedruckt mit Genehmigung der hohen philosophischen Fakultät der Kgl. Universität Breslau.

Referent: Professor Dr. **Kükenthal.**

Tag der mündlichen Prüfung: 26. Juni 1912.

Abdruck aus der „Jenaischen Zeitschrift“, Bd. XLVIII, Heft 4. 1912.

Meiner lieben Mutter,

dem Andenken meines teuren Vaters

gewidmet.

Digitized by the Internet Archive
in 2026

https://archive.org/details/IA41548201_0187

Einleitung.

Während man lange Zeit hindurch bei der Betrachtung und Beschreibung des Wirbeltierschädels das Augenmerk ausschließlich auf die Ausgestaltung und Zusammensetzung seiner knöchernen Elemente gerichtet hatte, kam man etwa seit der Mitte des vorigen Jahrhunderts, vor allem infolge einer befruchtenden Wirkung der Ergebnisse der Entwicklungsgeschichte zu der Überzeugung, daß man daneben unbedingt auch den Knorpelschädel, den Verläufer des knöchernen in Ontogenese wie Phylogenese, in den Kreis wissenschaftlicher Betrachtung ziehen müsse, ja, daß der Knorpelschädel als der primäre gegenüber dem erst sekundär entstehenden knöchernen Schädel bei Diskussion aller morphologischen und genetischen Probleme die führende Rolle zu spielen berufen sei.

Aus diesem Gesichtspunkte heraus entstanden die Arbeiten, die das Primordialkranium zum ersten Male dem knöchernen Schädel gegenüber selbständig und eingehend bearbeiteten und von denen unter anderen die von Jacobson (42), Spoendli (46), Decker (83) und Parker (74, 85) als die für uns wichtigsten hervorzuheben sind.

Bei diesen Arbeiten bediente man sich nun zunächst derjenigen Untersuchungsmethode, die sich hier ganz von selbst als einfach und direkt zum Ziele führend ergab: der Präparation mit

Schere und Skalpell, eventuell unter Zuhilfenahme der Lupe. Bei der Zartheit und Kleinheit der zu behandelnden Objekte konnte mit Hilfe dieser Methode ein befriedigender Einblick in den Aufbau des Primordialkraniums nicht erreicht werden.

Aber auch die Anwendung der Schnittechnik (PARKER) erwies sich nicht als besonders fördernd. Denn wenn auch mit ihrer Hilfe in der genaueren Erkenntnis von Einzelheiten im mikroskopischen Bilde manches gewonnen wurde, so wurde dieser Gewinn doch allzu teuer dadurch erkauft, daß nun dem Forscher an Stelle des körperlichen Objektes selbst eine Reihe von oft vielen Hunderten von Querschnittsbildern vorlag, bei deren rein geistiger Rekonstruktion die Plastik der Darstellung infolge des komplizierten Baues eines ganzen Kraniums empfindlich leiden mußte. Es haben daher die äußerst sorgfältigen und mühsamen Schnittbeschreibungen PARKERS die Kenntnis vom Aufbau des Knorpelschädels leider nur wenig gefördert.

Eine neue Epoche in der Erforschung des Primordialkraniums der Wirbeltiere beginnt mit dem Erscheinen der Arbeit E. GAUPPS über das Primordialkranium von Rana fusca (93), denen in den nächsten Jahren seine anderen hervorragenden Untersuchungen an Lacerta agilis (1900) und Echidna aculeata (1908) folgten. GAUPP wandte zum ersten Male die Plattenmodelliermethode an und bewies durch die Tat, welch glänzende Resultate sich mit Hilfe dieser neuen Methode auf dem schon so häufig bearbeiteten Gebiete erreichen ließen. Ein Vergleich der Schnittbilder PARKERS oder auch der Abbildungen DECKERS mit den greifbar plastischen Modellwidergaben GAUPPS vermögen den gewaltigen Fortschritt, den wir diesem Forscher schon in rein technischer und methodischer Hinsicht verdanken, mehr als alle Worte deutlich zu machen, demgegenüber die Untersuchungen der früheren Forscher nur als Vorarbeiten mit unzureichenden Mitteln erscheinen können.

GAUPPS Verdienste beruhen jedoch nicht nur in dieser richtigen Erkenntnis der uns hier allein zum Ziele führenden Methode, vielmehr verdanken wir ihm auch eine Fülle von neuen Tatsachen, interessanten Anregungen und grundlegenden Ideen, eine Vertiefung in der Auffassung des ganzen Problems. Es ist daher nur natürlich, daß die im letzten Jahrzehnt erschienenen Arbeiten durchaus auf GAUPPS fundamentalen Untersuchungen fußen, wie sie sich auch der von ihm angewandten Methode bedienten. Die Umständlichkeit und Langwierigkeit dieser Methode

erklärt es wohl, daß nur wenige Publikationen seit GAUPPS ersten Arbeiten erschienen sind. Auf dem hier uns speziell interessierenden Gebiete des Säugerkraniums sind es die Arbeiten von FISCHER über Talpa europaea (1901), Semnopithecus und Macacus (1903), Tarsius spectrum (1905), von VOIT über Lepus cuniculus (1909), von MEAD über Sus scrofa (1909), von OLMSTEAD über Canis familiaris (1911), wozu noch Homo sapiens kommt.

Wie dringend daher das Bedürfnis zu weiteren Untersuchungen besteht, hat VOIT erst jüngst so treffend ausgesprochen, daß ich seine Worte hier anführen möchte (p. 431): „Recht gering ist also bis jetzt, wie wir sehen, die Zahl der Säugerspezies, deren Chondrokranien eine auf den GAUPPschen Auffassungen basierte exakte Untersuchung erfahren haben. Und doch ist es jetzt unbedingt erforderlich, eine möglichst große Anzahl von Säugerspezies in den Kreis der Untersuchung einzubeziehen. Denn nicht nur mannigfaltige, den einzelnen Spezies eigentümliche Formen harren noch ihrer morphologischen Erklärung, sondern auch manche der allgemeineren Fragen müssen noch einen weiteren Ausbau erfahren. Was an den bisher untersuchten Formen als spezielle, auf einen engeren Kreis beschränkte Anpassung, was andererseits als charakteristisch für den ganzen Säugerstamm anzusehen ist, das läßt sich für manche Einzelheiten nur auf Grund eines reichlichen Vergleichsmaterials entscheiden. So wird also vorerst die Untersuchung jeder Einzelform noch wesentlich dazu beitragen können, unsere Anschauungen über den Säugerschädel zu befestigen, zu klären und in manchen Einzelheiten zu modifizieren."

Zur Erreichung dieses von VOIT vorgezeichneten Zieles wird hoffentlich auch der von mir gelieferte kleine Beitrag, der das Primordialkranium von Manatus latirostris behandeln soll, erwünscht und verwendbar sein[1]). Zur Herstellung des Modells benutzte ich eine Querschnittserie durch den Kopf eines Embryos von 6,85 cm direkter Körperlänge, den Prof. KÜKENTHAL früher im Tausch vom britischen Museum erhalten hatte und als jüngstes Stadium in seinen „Vergleichend-anatomischen

1) In der vorliegenden Arbeit konnte außer einigen einleitenden Angaben über den Gesamtbauplan des Chondrokraniums von Manatus nur die Regio ethmoidalis untersucht und behandelt werden. Die Darstellung der übrigen Regionen dieses Kraniums hoffe ich in einiger Zeit folgen lassen zu können.

und entwicklungsgeschichtlichen Untersuchungen an Sirenen“ beschrieben und abgebildet hat (1897, vgl. Taf. I, Fig. 1—3). Es ist das fast der jüngste der wenigen bisher überhaupt untersuchten Sirenenembryonen und ich erlaube mir Herrn Prof. KÜKENTHAL für die Überlassung dieses kostbaren Materials meinen ergebensten Dank auszusprechen.

Leider war die Querschnittserie schon vor vielen Jahren hergestellt und daher ohne Rücksicht auf eine spätere plastische Rekonstruktion, d. h. ohne Richtebene durchgeführt worden. Um diesem Mangel nach Möglichkeit abzuhelfen, konstruierte ich mir zunächst unter Anwendung der Methoden von HISS und SCHAPER (angegeben in K. PETER, Die Methoden der Rekonstruktion, Jena 1906, p. 77—80 und 124—126) einen sagittalen Längsschnitt durch den Kopf des Embryo (Fig. 1), wobei ich als Profillinie die Linie von der Nase über Stirn und Scheitel zum Nacken benutzte, so wie sie mir Fig. 2, Taf. I in KÜKENTHALS bereits zitierter Arbeit bot. Mit Hilfe des so erhaltenen Längsschnittes durch Nasenseptum und Schädelbasis war es möglich, die einzelnen Wachsplatten in der richtigen dorsoventralen Verschiebung aneinander zu fügen, während ihre laterale Orientierung bei der bilateralen Symmetrie des Schädels keine Schwierigkeiten bot. Ich hoffe auf diese Weise größere Fehler vermieden zu haben.

Das Primordialkranium von Manatus latirostris.

A. Allgemeiner Bauplan des ganzen Kraniums.

Im Gesamtbauplan entspricht das Primordialkranium von Manatus latirostris durchaus der Grundform des Säugerkraniums, wie sie sich aus den bisher vorliegenden, einzelne Spezies behandelnden Arbeiten als allen Mammaliern gemeinsam erschließen läßt.

In seiner kaudalen Hälfte stellt es eine flache, ellipsoide, der Aufnahme des Gehirns dienende Schale dar, deren Boden eine solide Knorpelplatte bildet, in deren seitlichen Partien eine große Lücke (das Foramen spheno-parietale DECKERS) ausgespart bleibt, während sie nach oben völlig offen ist.

An diese breite Schale setzt sich nun, die orale Hälfte des Primordialkraniums bildend, das Knorpelgerüst der Nase an, im Prinzip eine Doppelröhre, die, im Ansatz etwa halb so breit wie die Hirnschale, sich nach vorn mehr und mehr verschmälert.

Im Gegensatz zur kaudal gelegenen Hirnschale sind bei ihr gerade die dorsalen Teile besonders vollständig entwickelt, während ein eigentlicher Boden überhaupt nicht zur Ausbildung kommt. Bemerkenswert ist, daß dieser oral gelegene Teil des Schädels, der allgemein als Regio ethmoidalis abgegrenzt wird, der Schädelbasis gegenüber unter einem Winkel von etwa 110° abgeknickt erscheint. Die gleiche Knickung, wenn auch nicht in so starkem Maße, konstatiert Voit bei Lepus cuniculus und Fischer an Affenembryonen, während bei Echidna aculeata und bei Talpa europaea die Schädelbasis nur einen ganz flachen Bogen beschreibt.

B. Regio ethmoidalis.

1. Das Knorpelgerüst der Nase bei Manatus.

Durch die Ethmoidalregion zieht sich in ihrer ganzen Länge das rein knorpelige Septum nasi hindurch, kaudal homokontinuierlich in die Regio orbito-temporalis, den „Balkenboden"

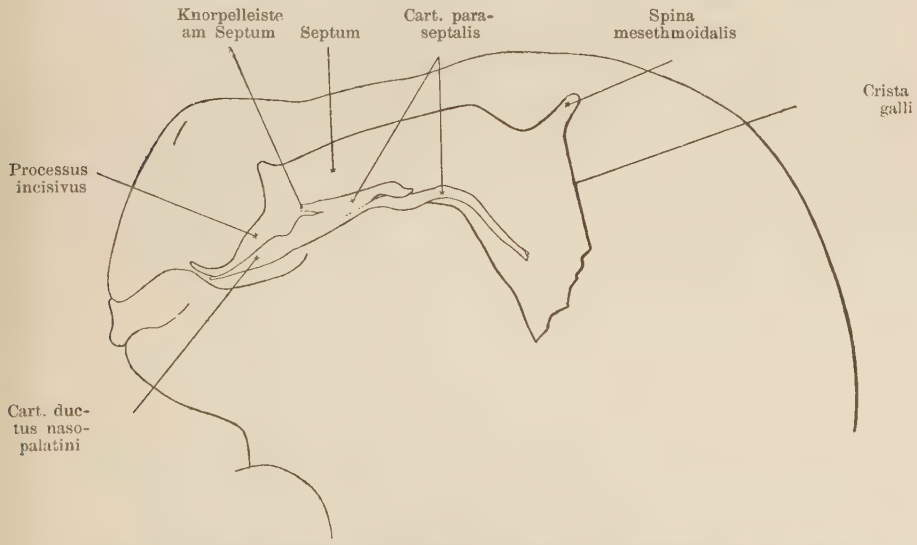

Textfig. 1. Rekonstruierter Längsschnitt durch das Septum nasi; zugleich Lateralansicht des Paraseptalknorpels. Vergr. 4 fach.

übergehend. Das Septum (Textfig. 1 u. 3) stellt eine vorn niedrige, hinten um das Doppelte höher werdende kräftige Platte dar, die den anderen Knorpelteilen der Nase Halt und Stütze gibt. Basal ist das Septum in seiner ganzen Länge verdickt, verjüngt sich nach oben zu, um dorsal wieder etwas stärker zu werden und

sich hier leicht auseinander zu gabeln. Dadurch entsteht der für die vordere Hälfte des Septums typische Querschnitt, wie ihn Textfig. 2 wiedergibt. Durch die dorsale Gabelung kommt es zur Ausbildung eines Sulcus supraseptalis, der sich von der vorderen Spitze bis fast zum Fuße der später zu erwähnenden Spina mesethmoidalis hinzieht. Oral zieht sich der obere Rand des Septums in einen kleinen Vorsprung aus, fällt dann als Vorderrand senkrecht abwärts, ja, buchtet sich sogar etwas nach innen ein, unter der Einwirkung der sich oral von ihm fest zusammenschließenden Intermaxillaria.

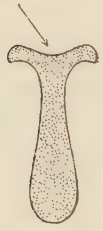

Textfig. 2. Querschnitt durch das Septum. Vergr. 4fach

Hiermit hat aber das Septum in seiner ganzen Höhe sein orales Ende noch nicht erreicht; der ventrale, wie erwähnt stärker angeschwollene Teil findet vielmehr eine direkte Fortsetzung in einer allmählich niedriger werdenden Knorpelplatte, die in dem von den Maxillaria und Intermaxillaria gebildeten Canalis incisivus schräg abwärts zieht und, sich seiner Form anpassend, zu einem ovalen Knorpelstab wird, der sich verjüngend unter leichter Aufwärtsbiegung im Bindegewebe des Ganges sein Ende findet.

Verfolgen wir die dorsale Kante des Septums von vorn nach hinten, so sehen wir, daß sie zunächst, und zwar im größten Teile ihres Verlaufes, leicht ansteigt, dann aber abfällt, so einen Buckel bildend, um gleich darauf noch einmal, jetzt aber steiler und höher aufzusteigen, zu einem kräftigen schräg nach oben und hinten gerichteten Sporn, einer Spina mesethmoidalis[1]). Die kaudale Kante des Septums schließlich ragt als kräftig entwickelte Crista galli in das Innere der Schädelhöhle hinein.

Von der dorsalen Kante des Septums nimmt das Tectum nasi und die Paries nasi ihren Ursprung (Textfig. 3): die beiden den Sulcus supraseptalis bildenden Leisten legen sich kaudal immer weiter seitlich aus und bilden so die leicht gewölbte Decke, dann biegen sie nach unten um und stellen dadurch auch die Seitenwand des Nasenhohlraums her. Diese, die hintere Hälfte des Cavum nasi seitlich deckende Knorpelpartie bildet zunächst eine

1) Ich übernehme diese Bezeichnung der Arbeit Freunds: „Beiträge zur Entwicklungsgeschichte des Schädels von Halicore dugong", 1908.

einfache, vertikal absteigende Platte; weiter hinten, in der Region des vorerwähnten Buckels, wölbt sie sich dagegen, lateralwärts doppelt soweit ausgreifend, rundlich nach außen, wobei der verdickte Unterrand sich nach innen und oben umschlägt. In diesem erweiterten kaudalen Abschnitt sind die später zu beschreibenden Muscheln angelegt.

In dem am meisten kaudal gelegenen Teile der Nasenkapsel schließlich geht die Seitenwand in einen ausgedehnteren, horizontal gestellten Boden über, eine Lamina transversalis posterior, die sich medial dem Septum fast bis zur Berührung nähert, nur durch eine ganz dünne Bindegewebszone von ihm getrennt bleibt

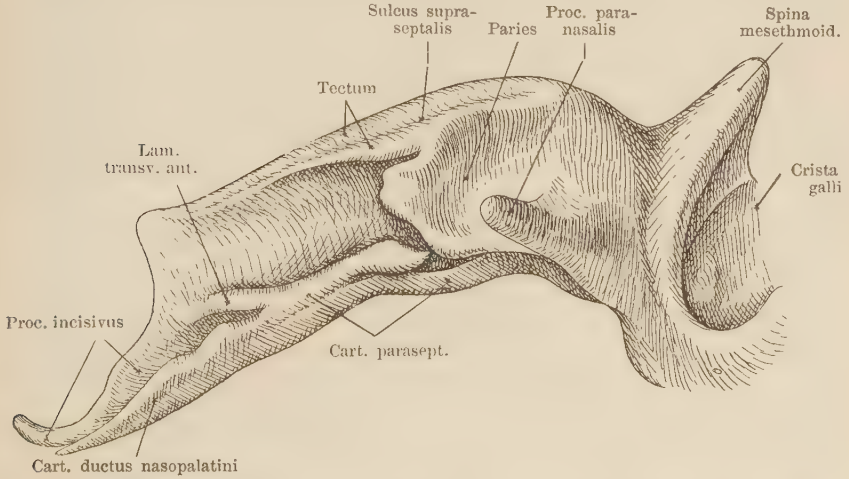

Textfig. 3. Modell der Regio ethmoidalis des Primordialkraniums von Manatus latirostris (direkte Körperlänge 6,85 cm). Vergr. 8fach. Lateralansicht.

und so einen soliden Boden des hintersten Abschnittes des Cavum nasi, der Schlußkuppel, herstellt. Sie bildet zugleich, später als „Schlußplatte“ verknöchernd und mit dem Septum verschmelzend das Dach des Ductus nasopharyngeus.

Die erwähnte „Schlußkuppel“ trägt ihren Namen insofern zu Unrecht für das vorliegende Kranium, als die Lamina cribrosa hier noch nicht knorpelig entwickelt, die Kuppel also nach hinten gegen das Cavum cerebrale noch nicht abgeschlossen ist. Nur zwei kleine Knorpelspangen, die beiderseits von unten in die bindegewebige Anlage der Siebplatte hineinziehen, deuten auf die schräg nach vorn geneigte Knorpelplatte hin, die hier später die Nasenhöhle von der Schädelhöhle abtrennt und nur durch ihre feinen Poren den Fila olfactoria den Durchtritt gestattet.

Während nun bei der Mehrzahl der bisher untersuchten Säugerkranien die Schlußkuppel einen kaudalen Blindsack der Nasenhöhle darstellt, der sich unter den Hirnteil des Schädels hinunterschiebt, doch so, daß er von der Orbitotemporalregion, insbesondere der Ala orbitalis durch eine Spalte, die Fissura orbitonasalis durchaus getrennt bleibt, ist bei Manatus die Seitenwand und der Boden der Schlußkuppel, die vorhin erwähnte Lamina transversalis posterior, mit dem Vorderrand der Ala orbitalis homokontinuierlich verwachsen. Nur an einer Stelle zeigt die breite, schräg gestellte Knorpelplatte, die direkt aus Boden und Seitenwand der Nase in die Ala orbitalis überleitet, eine kleine Lücke, den Rest der großen spaltförmigen Fissura orbitonasalis anderer Säuger.

Diese beiden Erscheinungen, einmal die Verbindung zwischen Schlußkuppel und Ala orbitalis, sodann die Reduktion der Fissura orbitonasalis geben der Nasenkapsel im Verein mit dem Fehlen einer Lamina cribrosa zunächst ein eigentümliches und schwer verständliches Aussehen. Doch finden wir für beide Erscheinungen Parallelen an den Kranien anderer Säuger. Es besteht nämlich einerseits bei Echidna aculeata, wie Gaupp gezeigt hat, eine direkte Vermelzung der Hinterwand der Schlußkuppel mit dem vorderen Rand der Ala orbitalis, andererseits ist es bei Semnopithecus maurus, wie Fischer beschreibt, zu einem Verschluß der Fissura orbitonasalis bis auf eine oder zwei kleine Knorpellücken gekommen.

Die Paries nasi zeigt noch eine interessante Fortsatzbildung, auf die ich etwas näher eingehen muß. Es war vorhin beschrieben worden (Textfig. 3), wie die Seitenwand in ihrer vorderen Hälfte eine einfache vertikal absteigende Knorpellamelle darstellt, in ihrer hinteren Hälfte dagegen sich seitlich doppelt soweit rundlich vorwölbt und damit für die Ausbildung der Ethmoturbinalia Raum schafft. Es erhält infolgedessen dieser kaudale Abschnitt der Nasenkapsel nicht nur ein Dach und eine Seitenwand, sondern auch eine transversalliegende Vorderwand, die zum Septum senkrecht steht und rechtwinklig in den vorderen, dem Septum parallel laufenden Abschnitt der Paries umbiegt.

Von dieser oral sehenden Vorderwand entspringt nun an ihrer lateral untersten Ecke ein kräftiger Knorpelfortsatz, der nach vorn und außen zieht und sich in den engen Spalt zwischen Maxillare und Processus orbitalis des Frontale einschiebt; dadurch hilft er die Orbita von oben her schließen. Über das Schicksal

dieses Knorpelfortsatzes vermag ich nur anzugeben, daß er noch im Laufe der embryonalen Entwicklung atrophiert. Denn bei dem 9,7 cm langen Schädel von Manatus Koellikeri[1]) war er restlos verschwunden. Der Fortsatz liegt genau an der Stelle, an der sich später das Lakrimale bildet.

Ein homologes Gebilde findet sich meines Wissens nur beim Menschen wieder. Hier beobachtete v. Mihalkovics an gleicher Stelle einen Knorpelfortsatz, den er wie folgt beschrieb (1899, p. 86—87): „Am knieförmigen Vorsprung ist die Paranasalplatte (= Paries nasi) am dicksten, und es geht von hier ein runder Knorpelstab ab (Processus cartilagineus paranasalis), der rostralwärts zieht und den vertikal hinuntergehenden Tränennasengang gabelförmig umgreift. Ich habe diesen Fortsatz schon anderwärts erwähnt (Heymanns Laryngologie, p. 70), und denselben mit dem Meckelschen Knorpel im Unterkiefer verglichen.... Der Paranasalfortsatz wandelt sich nicht einfach in Bindegewebe um, sondern erhält rund herum durch periostale Ossifikation eine Knochenkruste und es erfolgt in seinem Innern eine chondrale Ossifikation (5. –6. Monat). Inzwischen schreitet die bindegewebige Verknöcherung des Oberkiefers fort, und der verknöcherte Paranasalfortsatz wird in den Oberkiefer einverleibt, so daß vom 7. bis 8. Monate an nichts mehr davon zu erkennen ist.“ Auch am Plattenmodell des menschlichen Primordialkraniums von Hertwig ist der Fortsatz angedeutet (vgl. auch Kallius, p. 214 und Fig. 77).

Daß wir nun bei Manatus einen gleichen Fortsatz der Paries nasi gefunden haben (hier jedoch ganz bedeutend kräftiger entwickelt), und daß dieser Fortsatz bisher nur bei Homo und Manatus beobachtet wurde, ist gewiß sehr seltsam; doch kann, infolge der völlig gleichen Lage, eine Homologie kaum bestritten werden. Da er andererseits nach Fischer beim Affenschädel nicht entwickelt ist, kommt ihm eine tiefere phylogenetische Bedeutung wohl nicht zu. Über seine funktionelle Bedeutung läßt sich allerdings bis jetzt auch nichts aussagen. Daß er zur Bildung des Maxillare verwandt wird, scheint mir nach seiner Lagebeziehung zu diesem Knochen bei Manatus nicht wahrscheinlich.

1) Vgl. Kükenthal, 97. Ich untersuchte diesen Schädel in einer von der philosophischen Fakultät der Universität Breslau preisgekrönten Arbeit und hoffe, die an ihm gemachten Befunde in nächster Zeit veröffentlichen zu können.

Im Innern der Nasenhöhle sind die vier Ethmo-turbinalia bereits weit entwickelt; ich finde jederseits zwei Endo-turbinalia, zwischen denen noch zwei Ecto-turbinalia stehen. Sie nehmen ihren Ursprung von der Paries bzw. dem Tectum nasi; doch spricht die an den Querschnitten selbst zu machende Beobachtung, daß diese Knorpelleisten an einigen Stellen von dem Nasenkapselknorpel bindegewebig getrennt sind, für eine primär isolierte Anlage der Muscheln, wie sie ja von anderen Säugern bekannt ist. Da eine Lamina cribrosa noch nicht ausgebildet ist, enden die Ethmo-turbinalia kaudal frei.

Das 1. Endo-turbinale inseriert im Innern der Nasenhöhle auf einer Linie, die, nach außen projiziert, etwa die Umbiegungslinie von Tectum in Paries nasi ergibt. Es stellt eine ziemlich hohe, nach unten herabhängende Leiste dar; Spuren einer Auseinandergabelung und Einrollung finden sich nicht.

Das 2. Endo-turbinale (= 4. Ethmo-turbinale geht aus dem nach oben umgebogenen Nasenboden hervor, strebt als hohe Platte aufwärts nach hinten und oben, so daß seine freie Kante der des herabhängenden 1. Endo-turbinale entgegensieht und ihr parallel läuft, von vorn unten nach hinten oben. So begrenzen die beiden Endo-turbinalia medial die Ausbuchtung der hinteren Nasenkapsel, in der es nun noch zwischen ihnen zur Ausbildung zweier Ecto-turbinalia gekommen ist, von denen das untere (= 3. Ethmo-turbinale) erst als kurze, niedrige Leiste entwickelt ist.

Unter und hinter dem 4. Ethmo-turbinale liegt die Schlußkuppel, die, wie oben erwähnt, erst später eine kaudale Wand durch die Lamina cribrosa erhält; oral zieht sie sich ein Stück seitlich in das 4. Ethmo-turbinale hinein, weitet es ballonartig auf, bildet eine Nische, einen nach vorn geschlossenen Blindsack, so, wie es Fischer bei Talpa beschreibt (01, p. 532 und Fig. 6).

Wie mir der Vergleich mit dem mazerierten Schädel eines erwachsenen Manatus latirostris zeigt, erleidet die Muschelregion im Verlaufe der weiteren Entwicklung keine wesentlichen Formveränderungen mehr. Auch hier finde ich die beiden Endoturbinalia in gleicher Lage und Ausbildung, als einfache Knochenlamellen; zwischen ihnen liegen die beiden niedrigen Ectoturbinalia. Doch muß erwähnt werden, daß die beiden Endoturbinalia sich oralwärts durch eine knöcherne Brücke verbinden können. Die Schlußkuppel ist sowohl kaudal durch die Lamina cribrosa gegen die Hirnhöhle hin, als auch ventral durch die das Septum erreichende Schlußplatte gegen den Nasenrachengang ab-

gegrenzt. Mit einer hakenförmig gebogenen Sonde können wir auch hier konstatieren, daß sich die Schlußkuppel in das unterste Ethmo-turbinale oralwärts hineinzieht. Die ganze hintere Nasenhöhle erscheint jedoch beim erwachsenen Tiere relativ viel schmäler. Es ist dies bedingt durch die starke Einziehung der Seitenwände, wie sie sich während der postembryonalen Entwicklung an der Hirn- und Nasenhöhle geltend macht, infolge der kräftigen Ausbildung der Musculi temporales (näheres darüber bei Dilg).

Als Rest des Bodens der knorpeligen Nasenkapsel von Manatus, zu dessen Beschreibung ich mich nun wende, hatte ich bereits im am meisten kaudal gelegenen Abschnitt die Lamina transversalis posterior erwähnt. Auf die Länge des ganzen Septums berechnet, deckt diese horizontale Platte etwa nur das hinterste Neuntel des Cavum nasi nach unten ab. Dem Septum legt sie sich mit ihrem medialen Rande fast bis zu unmittelbarer Berührung an, verschmilzt jedoch nicht mit ihm. Ein gleiches Verhalten in dieser Beziehung zeigen die Primordialkranien von Talpa und Lepus. Bei Echidna dagegen verschmilzt, wie Gaupp zeigt, die Lamina transversalis posterior mit der basalen Kante des Septums. Doch ist dies nach Gaupps Auffassung eine sekundäre Erscheinung; denn auch am Primordialkranium von Lacerta fand er die gleiche Trennung dieser beiden Knorpelmassen, so, wie sie die untersuchten Mammalia außer Echidna zeigen.

Von der Lamina transversalis posterior und zwar von ihrem medialen Rande, dort, wo sie sich dem Septum fast bis zur Verschmelzung anlegt, geht ein Knorpelstab aus, der im Querschnitt als hochgestelltes Oval erscheint. Dieser Knorpel, die Cartilago paraseptalis, zieht unter leichter welliger Krümmung nach vorn, gewinnt dabei erheblich an Höhe, so daß sie hier eine nach innen leicht eingebogene Platte darstellt, die sich der basalen Verdickung des Septums anschmiegt. In diese Platte schneidet von hinten her ein Spalt ein, der sich als oberflächliche Rinne noch sehr weit nach vorn verfolgen läßt. Oberhalb dieser Rinne schneidet nun auch von vorn her eine breitere Kerbe in die Platte ein. Der durch diese Kerbe entstehende obere Gabelast findet nach sehr kurzem, rein horizontalen Verlaufe dadurch sein Ende, daß er mit dem medial gelegenen Septum verschmilzt; eine kleine Knorpelleiste am Septum, die nach vorn zu bald verstreicht, deutet seinen Verlauf nach der Verschmelzung noch an. Es besteht also hier eine homokontinuierliche Verbindung zwischen

Paraseptalknorpel und Septum nasi, die als Rest einer Lamina transversalis anterior aufzufassen ist.

Der unterhalb der oralen Einkerbung gelegene Ast des Paraseptalknorpels dagegen begleitet als zunächst noch ziemlich hohe Platte, dann wieder als rundlicher Knorpelstab die ventrale Kante des Septums weiter nach vorn und zieht sich mit dem oben beschriebenen oralen Fortsatz der Nasenscheidewand schräg nach unten in den Ductus incisivus hinein. Hierbei rückt er mehr auf die ventrale Seite dieses Fortsatzes und findet ein wenig früher als dieser selbst im Bindegewebe des Ganges sein orales Ende. Diesen durch die Einkerbung vom Paraseptalknorpel teilweise geschiedenen Knorpelfortsatz fasse ich als Cartilago ductus nasopalatini auf.

2. Allgemeiner Bauplan des knorpeligen Nasengerüstes der Mammalia.

Über das knorpelige Nasengerüst von Manatus war bisher so gut wie nichts bekannt. Es finden sich nur kurze Angaben bei Stannius und bei Murie, in denen von dem Vorhandensein eines Septum nasi und eines Nasendaches gesprochen wird. Im Gegensatz dazu sind wir über die Verhältnisse bei Halicore durch die eingehenden Untersuchungen Freunds (1908) aufs beste orientiert. Ein Vergleich seiner Angaben mit meinen Befunden wird zeigen, daß die beiden Genera nur im allgemeinen im Aufbau der knorpeligen Nase übereinstimmen, im einzelnen jedoch in einigen recht wesentlichen Punkten voneinander abweichen. Erst der Vergleich beider Genera ermöglicht es uns daher, ein Bild der Gestaltung der Nasenknorpel in der interessanten Ordnung der Sirenen zu gewinnen.

Da ich mich ferner mit der Deutung, die Freund den einzelnen Knorpelteilen gibt, nicht immer einverstanden erklären kann, erscheint es mir angebracht, zunächst einen Blick auf das knorpelige Nasengerüst der Säugetiere überhaupt zu werfen, um dann das Schema seines Aufbaues und seiner Reduktion bei den Sirenen etwas eingehender zu behandeln.

Spurgat, der sich als erster genauer mit der Erforschung der Nasenknorpel bei verschiedenen Säugerspezies befaßte (1896), machte auch den Versuch, ein allgemein gültiges Schema ihres Aufbaues aufzustellen. Wenn auch das von ihm entworfene Bild infolge neuerer Untersuchungen als nicht ganz treffend erscheint, und es insbesondere nach den Befunden Gaupps am Echidna-

kranium den Anspruch aufgeben muß, als reelles Ausgangsstadium zu gelten, von dem aus sich die Nasenknorpel aller Säuger in ihrer großen Mannigfaltigkeit durch Reduktionserscheinungen ableiten lassen, so hat das von SPURGAT entworfene Schema doch noch seinen Wert, wenn man es eben nur als solches betrachtet und verwendet, wie ich im folgenden tun will.

SPURGAT vergleicht das Knorpelgerüst der Nase mit den Läufen einer Doppelflinte: Als zwei Knorpelröhren liegen die Umhüllungen der beiden Nasengänge nebeneinander, sich medial an das Septum nasi ansetzend. Während aber die gewölbten Decken- und Seitenpartien lückenlose Knorpelwände darstellen, ist der Boden der Röhre nicht vollständig geschlossen. Vielmehr erlangt hier die sich nach innen umbiegende Seitenwand nur an einer Stelle Verbindung mit der Basis der Nasenscheidewand, ganz vorn nämlich, die horizontale Lamina transversalis anterior

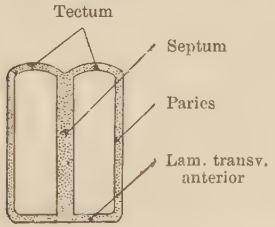

Textfig. 4. Schematischer Querschnitt durch den oralen Nasenknorpel.

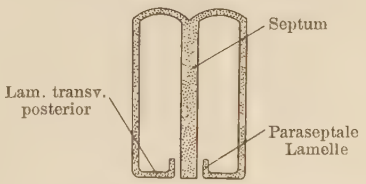

Textfig. 5. Schematischer Querschnitt durch den kaudalen Nasenknorpel.

bildend. Auch ganz hinten bildet zwar die Seitenwand einen Boden der Röhre, eine Lamina transversalis posterior aus, doch erreicht dieser Boden die Basis des Septums nicht. Im Querschnitt durch die orale Partie, wie ihn Textfig. 4 schematisch wiedergibt, sehen wir daher den Knorpel um den Eingang zum Cavum nasi herum einen allseitig geschlossenen Ring bilden, eine Zona anularis (GAUPP). Ein entsprechender Schnitt durch die kaudale Partie (Textfig. 5) zeigt den unvollkommenen Bodenverschluß durch die Lamina transversalis posterior, die sich medial zu einer paraseptalen Lamelle aufbiegen kann. Zwischen den Laminae transversales bleibt eine langgestreckte Lücke ausgespart, die Fenestra basalis. In dieser Lücke kommt nun noch ein Reststück des Bodens zur Ausbildung. Es zieht sich nämlich (Textfig. 6) von der Lamina transversalis anterior her die Fenestra durchsetzend ein Knorpelstab nach hinten am Septum entlang, und daher Paraseptalknorpel genannt. Ursprünglich besaß er

auch hinten eine Verbindung mit dem soliden Nasenboden, in die Lamina transversalis posterior übergehend, wie es der Saurierschädel zeigt, doch ist bei fast allen bisher daraufhin untersuchten Mammaliern dieser Zusammenhang sekundär gelöst, so daß der Paraseptalknorpel nun hinten frei in der Fenestra basalis endet (Textfig. 6). Der Knorpel erleidet bei den verschiedenen Säugetieren äußerst mannigfache Variationen und Reduktionen, bedingt durch seine sekundären Beziehungen zum JACOBSONschen Organ und dessen mehr oder weniger vollkommene Ausbildung.

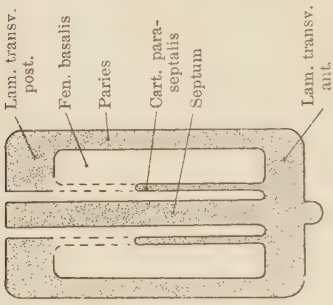

Textfig. 6. Ventralansicht des Nasenknorpels. Schematisch.

In der Nähe des Paraseptalknorpels kommt es nun meist noch zur Ausbildung eines zweiten Knorpels, der Cartilago ductus nasopalatini. Sie zieht entweder von dem ersteren völlig isoliert am Nasenboden entlang, oder aber, und das ist die Regel, sie tritt mit dem Paraseptalknorpel auf mehr oder minder weite Strecken in Verbindung und kann dann als eine Fortsatzbildung an ihm erscheinen, die schräg abwärts steigend dem STENSONschen Gang zur Stütze dient.

3. Reduktive Veränderungen, die zur Herausdifferenzierung des knorpeligen Nasengerüstes der Sirenen führten.

Betrachten wir nun die Veränderungen, die an dem Knorpelgerüst der Nase vorgehen mußten, damit sich die bei Sirenen gefundenen Verhältnisse ergaben.

Septum nasi. Das Septum zeigt noch ungefähr die ursprünglichen einfachen Verhältnisse, wie es überhaupt derjenige Abschnitt der Nasalknorpel ist, der die geringsten Variationen in der Reihe der Säugetiere erleidet. Die Oberkante des Septums verläuft nicht, wie sonst die Regel ist, gradlinig, sondern bildet in ihrem hinteren Abschnitt einen Buckel, der bei dem mir vorliegenden Manatusembryo etwas stärker hervortritt, als bei den von FREUND untersuchten Halicore Embryonen.

Beiden Genera gemeinsam und daher als für Sirenen charakteristisch zu bezeichnen ist sodann die Spina mesethmoidalis, ein kräftiger Knorpelsporn, der von der hinteren Ecke der Oberkante des Septums ausgeht und sich zwischen die beiden

Frontalia von hinten und unten einkeilt. Bei Halicore bleibt er in der embryonalen Entwicklung sehr lange erhalten und durchstößt hier sogar mit seiner Spitze das knöcherne Schädeldach in der Sutura sagittalis. Die orale Kante des Septums weist bei Halicore eine Einbuchtung auf, die Freund als Folge des Zusammenschlusses der beiden Intermaxillaria deutet. Das gleiche Verhalten finde ich bei Manatus; der Deutung Freunds schließe ich mich vollkommen an.

Die wichtigste Abweichung vom Schema besteht aber in der Ausbildung eines schnabelartigen Septalfortsatzes, der sich schräg abwärts in den Canalis incisivus hineinsenkt und den ich daher provisorisch als Processus incisivus (septi cartilaginei) bezeichnen möchte. (Etwas umständlicher, aber dafür allgemeiner zu verwenden wäre die der Bezeichnungsweise Spurgats angepaßte Benennung Processus medialis s. c. ventralis). Dieser Processus incisivus findet sich nicht nur bei Manatus, wo ihn schon Stannius gesehen und ihn, ohne irgend einen Zweifel auszusprechen, als „Vordere Verlängerung der Cartilago septi narium", also als reine Fortsatzbildung des Septums aufgefaßt hat (p. 7), sondern auch bei Halicore. Doch ist er hier infolge der mächtig ausgewachsenen Intermaxillaria, die einen langgestreckten röhrenförmigen Canalis incisivus bilden, erheblich länger als bei Manatus. Ein homologes Gebilde sehe ich mit Freund in der schnabelartigen Verlängerung des Septums bei Walen, und fand es schließlich noch, wenn auch bei weitem nicht so stark entwickelt, bei Tapirus indicus wieder.

Freund deutet diesen Septalfortsatz als ein Verschmelzungsprodukt der medial gerückten Cartilagines ductus nasopalatini und bezeichnet ihn daher direkt als Cartilago ductus nasopalatini; ich komme darauf noch einmal weiter unten zu sprechen.

Tectum und Paries nasi. In diesen Partien ist bei den beiden Sirenengattungen eine starke Reduktion eingetreten, die in einigen Punkten einander parallel lief, während sie in anderen einen prinzipiell abweichenden Verlauf nahm.

Vom Tectum nasi bleibt nur der kaudale Abschnitt in voller Breite erhalten, bei Halicore (Textfig. 7) etwa ein Viertel, bei Manatus mehr (Fig. 8), etwa die Hälfte. Oralwärts verschmälert sich dagegen das Nasendach mehr und mehr, so daß es schließlich nur noch in der Form zweier ein wenig nach unten gebogener Leisten an der dorsalen Kante des Septums erscheint.

Von der Paries nasi gelangt bei Halicore nach den Befunden Freunds der kaudale Abschnitt zur Entwicklung, aus dem Restviertel des Nasendaches umbiegend; von der ganzen vor dieser Zone gelegenen Wandpartie ist bei Halicore nur eine Knorpelspange erhalten, die diese Region etwa diagonal durchzieht (Textfig. 7), in die Lamina transversalis anterior auslaufend. Dieser Knorpelspange sitzt dann noch ein weiteres Reststück der Seitenwand „wie eine mächtige platte Klaue" auf, der Processus parietalis (Freund).



Textfig. 7. Lateralansicht des Nasenknorpels von Halicore. Schematisch. Die von Tectum, Paries und Solum nasi erhalten gebliebenen Teile stark umzogen, die Konturen der reduzierten Teile punktiert. Paraseptal- und Nasopalatinknorpel nicht eingezeichnet.

Zur Reduktion ist demnach ein großes dreieckiges Stück orodorsal von dieser Spange gekommen und ein kleineres Stück kaudoventral von ihr. Bemerkenswert ist, daß bei Halicore die stark reduzierte Seitenwand ihre Verbindung mit der Lamina transversalis anterior bewahrt hat. Freund bezeichnet daher die Verbindungsspange mit den anschließenden Septum- und Bodenpartien als Zona anularis im Sinne Gaupps.

Bei Manatus (Textfig. 8) ist zunächst in gleicher Weise der kaudale Abschnitt der Seitenwand im Anschluß an das Tectum wohl entwickelt. Nur reicht die breite Seitenwand, wie auch das Dach, weiter nach vorn als bei Halicore. Durch einen oralen Einschnitt ist der vorderste Teil der Wand vom Dache geschieden. Es ist dieser Einschnitt aufzufassen als die kaudale Spitze der großen dreieckigen Platte, die bei Halicore der Reduktion anheimfällt.

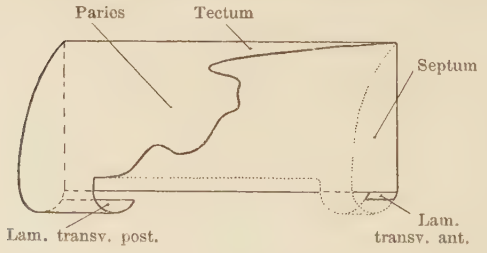

Textfig. 8. Lateralansicht des Nasenknorpels von Manatus. Vgl. Fig. 7.

Der wichtigste Unterschied zwischen den beiden Genera besteht nun darin, daß bei Manatus die Seitenwand keine orale Spange diagonal nach vorn zur Lamina transversalis anterior ent-

sendet. In der vorderen Hälfte fehlt also jeder Rest einer ehemaligen Seitenwand, es kommt daher auch nicht zur Ausbildung einer Zona anularis, vielmehr fließen Fenestra basalis und Fenstra narina im Gegensatz zu Halicore hier zusammen.

Solum nasi. Eine Lamina transversalis posterior finden wir bei Manatus wie Halicore in völlig gleicher Weise entwickelt, als eine horizontal gestellte Knorpelplatte im kaudalen Abschnitt des Cavum nasi, die mit dem Septum nicht in Verbindung tritt, das primitive Verhalten also bewahrt hat.

Wesentliche Unterschiede zwischen den beiden Genera begegnen uns dagegen bei der Betrachtung der Lamina transversalis anterior und der Cartilagines paraseptales. Bei Halicore ist eine Lamina transversalis anterior noch ziemlich kräftig entwickelt. Sie steigt vom unteren Rande des Septums schräg aufwärts nach hinten, der Restspange der Seitenwand entgegenstrebend.

Wenn auch hierin eine Abweichung von der Norm besteht, da die Lamina transversalis anterior für gewöhnlich eine horizontale, rein seitlich ziehende Platte darstellt, so kann uns das nicht hindern, mit Freund das beschriebene Gebilde bei Halicore der Lamina transversalis anterior anderer Säuger gleich zu setzen. Denn auch bei Ovis aries fand Spurgat, daß eine Pars posterior des Processus lateralis ventralis, wie er die Lamina transversalis nennt, schräg nach hinten und oben zieht, um mit der Cartilago navicularis Verbindung zu erlangen. Ähnlich liegen die Verhältnisse auch bei Lepus cuniculus, wo Voit die Steilstellung der ursprünglich horizontal liegenden Lamina als bedingt durch die außerordentliche Schmalheit der Nasenkapsel und die Kürze der Seitenwand dem Septum gegenüber erklärt (p. 586).

Auch bei Manatus kommt, wie ich glaube annehmen zu müssen, eine Lamina transversalis anterior zur Entwicklung, wenn auch in stark reduzierter Form. An der gleichen Stelle des Septums, von der bei Halicore die schräg nach oben gerichtete Lamina transversalis ausging, fand sich beim vorliegenden Embryo eine kleine horizontal ziehende Knorpelleiste am Septum, die aus sich den oberen Gabelast des Paraseptalknorpels hervorgehen läßt, wie oben beschrieben wurde. Für die Auffassung, daß wir es hier mit einer Lamina transversalis anterior zu tun haben, spricht außer dem Vergleich mit Halicore die Verbindung mit dem Paraseptalknorpel. Denn wenn überhaupt eine Verbindung zwischen Paraseptalknorpel und Septum nasi vorhanden ist, so findet sie, wie es Spurgat angibt, durch Vermittlung der Lamina

transversalis anterior, seinen Processus ventralis lateralis, statt, der bei guter Entwicklung eine horizontale Platte, bei starker Reduktion eine Knorpelleiste oder einen Knorpelhöcker darstellt, wie ihn SPURGAT als „Knorpelstock", HERZFELD als „Knotenpunkt" beschrieben haben.

Die stärkere Reduktion der Lamina transversalis anterior bei Manatus gegenüber Halicore erklärt sich durch die bei Manatus gleichfalls stärkere Reduktion der Seitenwand. Bei Halicore ist ja noch ein Reststück der Seitenwand in dieser vorderen Hälfte erhalten, die diagonale Spange, die FREUND in ihrem oberen hinteren Teile mit vollem Recht einer Cartilago navicularis gleichsetzt. Bei Manatus hingegen ist dieser Teil der Seitenwand völlig geschwunden. Auf diese Wechselbeziehung zwischen Reduktion der Seitenwand und Reduktion des vorderen Bodenabschnittes, zwischen Cartilago navicularis und Processus lateralis ventralis (= Lamina transversalis anterior), macht schon SPURGAT aufmerksam (p. 595): „Der Processus lateralis s.c. ventralis erhält sich in ziemlich gleichbleibender Gestalt bei allen untersuchten Tieren, bis auf die, welche eine vollständige Reduktion der Cartilago navicularis erfahren haben. Hier fällt er gleichsam von selbst fort, da er keine Aufgabe mehr zu erfüllen hätte, nachdem schon die ihm obliegende seitlich untere Abschließung der Nasengänge von dem vordringenden Processus nasofrontalis praemaxillae übernommen worden war."

Ich wende mich nun zur Besprechung der letzten Reste des Nasenbodens in seiner mittleren Partie, den Cartilagines paraseptales und ductus nasopalatini, die wegen ihres engen Zusammenhanges am besten auch zusammen behandelt werden.

Bei Halicore fand FREUND die Cartilagines paraseptales als zwei langgestreckte Knorpellamellen, die hinten etwa in der Mitte der Fenestra basalis beginnen, sich dem Unterrande des Septums seitlich eng anschmiegend mit ihm nach vorn ziehen, ohne jedoch an irgend einer Stelle mit ihm zu verschmelzen. Dann biegen sie mehr auf die ventrale Seite des Septums um und begleiten so seinen Processus incisivus weiter nach vorn, um etwa gleichzeitig mit ihm in zwei feinen seitlich divergierenden Knorpelstreifen im Bindegewebe des Ductus nasopalatinus zu enden.

Isolierte Cartilagines ductus nasopalatini fand FREUND bei Halicore nicht. Er faßte aber den Processus incisivus des Septums als aus ihnen durch Verschmelzung entstanden und daher ihnen homolog auf.

Bei Manatus fand ich die Cartilagines paraseptales an gleicher Stelle wie bei Halicore, dem Unterrande des Septums angeschmiegt. Während jedoch bei Halicore die Paraseptalknorpel vom Septum und von der Lamina transversalis anterior völlig losgelöst sind, nehmen sie bei Manatus ihren oralen Ursprung aus der zum Knorpelhöcker reduzierten Lamina transversalis anterior. Ferner finden sie nicht schon in der Mitte der Fenestra basalis ihr kaudales Ende, sondern ziehen kontinuierlich weiter nach hinten, um schließlich in den medialen Rand der Lamina transversalis posterior einzumünden.

Die Cartilago paraseptalis ist also bei Manatus in ihrer ganzen ursprünglichen Länge erhalten geblieben[1]). Dieses interessante, für den Saurierschädel typische Verhalten ist bisher unter allen Säugetieren nur bei Halmaturusembryonen von Seydel und bei Lepus cuniculus von Voit gefunden worden. Speziell bei Manatus ist dieses Verhalten um so bemerkenswerter, als ein Jacobsonsches Organ hier gar nicht mehr zur Entwicklung kommt, die vollkommene Ausbildung des Paraseptalknorpels also auch nicht bedingt sein kann durch die Notwendigkeit eines Schutzes für dieses Organ. Vielmehr dokumentiert sich hier die Cartilago paraseptalis deutlich als ein Rest des Nasenhöhlenbodens, dessen Beziehung zum Jacobsonschen Organ erst sekundär erworben wurde.

Mit den Paraseptalknorpeln innig verwachsen sind die Cartilagines ductus nasopalatini, die kurz vor dem Ansatz des Paraseptalknorpels in der Lamina transversalis anterior von diesem sich abzweigen und nun schräg nach unten, allmählich mehr auf die Ventralseite des Processus incisivus rückend, in den Ductus incisivus hinabsteigen. Diese Knorpelstücke sind zweifellos identisch mit dem vorderen Teil der Cartilagines paraseptales, wie sie Freund bei Halicore beschrieben hat.

Es besteht also hier ein prinzipieller Unterschied in der Auffassung Freunds und der meinigen, und zwar ein Unterschied, der in gleicher Weise für Manatus wie für Halicore besteht. Entweder ist bei beiden Gattungen der Processus incisivus den Carti-

1) Diese Angabe stützt sich, wie überhaupt die Schilderung des ganzen Nasenskelettes bei Manatus, nur auf den einen mir vorliegenden Embryo. Es ist nicht nur möglich, sondern sogar wahrscheinlich, daß in der weiteren embryonalen Entwicklung der Nasenknorpel von Manatus in mancher Beziehung Umwandlungen durchzumachen hat. Speziell steht zu erwarten, daß der Zusammenhang des Paraseptalknorpels mit der Lamina transversalis posterior bei weiterer Entwicklung gelöst wird. Doch ist diese Loslösung als sekundäre Erscheinung hier nicht von prinzipieller Bedeutung.

lagines ductus nasopalatini gleichzusetzen und die an der Basis des Septums und seines Fortsatzes hinziehenden Lamellen in ihrer ganzen Länge als Cartilagines paraseptales zu bezeichnen, wie Freund es will; oder aber es ist der Processus incisivus als reine Fortsatzbildung des Septums aufzufassen, und die beiden Knorpellamellen in ihrem hinteren Abschnitt den Cartilagines paraseptales, in ihrem vorderen (vor der Lamina transversalis anterior) den Cartilagines ductus nasopalatini gleichzusetzen, wie ich es tun möchte.

Da mich meine Auffassung zu einem Forscher in Gegensatz bringt, dessen verdienstvolle Arbeiten sich gerade auf diesem Gebiete bewegten, so möge es mir erlaubt sein, durch eine etwas eingehendere Darlegung meiner Gründe für diese abweichende Auffassung zu versuchen, ihr eine bessere Stütze zu verleihen.

4. Kritische Untersuchung der bisher geltenden Auffassung über die Natur der basalen Nasenknorpel bei Sirenen.

Ich will versuchen, zunächst den negativen Beweis zu erbringen, daß der Processus incisivus den Cartilagines ductus nasopalatini nicht homolog sein kann (unter a), dann den positiven Nachweis zu führen, daß der vordere Teil der Cartilagines paraseptales Freunds den Cartilagines ductus nasopalatini gleichzusetzen ist (unter b).

a) Der Processus incisivus kann nicht den Cartilagines ductus nasopalatini homolog sein.

1. Der Processus incisivus der Sirenen ist unpaar, die Cartilagines ductus nasopalatini sind, bei den meisten Säugern, paarige Gebilde; nur in sehr wenigen Ausnahmefällen ist eine sekundäre Verschmelzung der paarig angelegten Knorpel beobachtet worden. So fand es Grosser bei Vespertilioniden (p. 16): „Die Cartilago ductus incisivi bildet eine ziemlich ebene Platte, welche nach vorn unten geneigt ist. Die Knorpel der beiden Seiten verbinden sich im ausgewachsenen Zustande bei allen untersuchten Vespertilioniden in der Mittellinie unterhalb des Septums und ragen in die mächtig vergrößerte Papilla incisiva hinein . . . . Bei den untersuchten älteren Embryonen von Vesperugo pipistrellus ist dieser Knorpel durchweg paarig, die Verbindung in der Medianebene ist also eine sekundäre Bildung.“ Ein ähnliches Verhalten zeigen die Cartilagines ductus nasopalatini bei Echidna, wie es Gaupp (1908, p. 715) schildert: „Von Stadium 49 an erfolgt eine Verschmelzung der beiderseitigen

Palatinplatten in der Mittellinie, die zur Bildung einer breiten einheitlichen, in den sekundären Gaumen eingelagerten Knorpelplatte führt. Den beiden Paraseptalknorpeln legt sich dieselbe von ventral her ganz innig an."

Bei allen anderen bisher untersuchten Säugetieren sind die Cartilagines ductus nasopalatini durchaus paarige Gebilde; und auch bei den beiden angeführten Ausnahmen ist doch jedesmal die ursprünglich paarige Anlage ausdrücklich angegeben, bei Halicore fand aber FREUND nach eigener Aussage (1911, p. 435) keine Spur einer paarigen Anlage mehr. Auch nicht bei dem jüngsten von ihm untersuchten Embryo (direkte Körperlänge 42 cm). Auch bei dem mir vorliegenden bedeutend jüngeren Embryo von Manatus (direkte Körperlänge 6,85 cm) ist der fragliche Knorpel ein unpaares Gebilde.

2. Nehmen wir aber einmal an, daß in noch jüngeren Stadien von Sirenenembryonen als dem von mir untersuchten der Processus incisivus paarig wäre, etwa durch einen sagittalen Teilschnitt in zwei parallel ziehende Hälften zerfiele, so würde der später verschmolzene Knorpel doch noch von dem bei Echidna und Vespertilio beschriebenen durch seine Form erheblich abweichen. Denn bei diesen beiden Säugern stellt die unpaare Cartilago ductus nasopalatini eine dorsoventral sehr niedrige, horizontal gestellte Knorpelplatte dar, bei Halicore dagegen ist der Processus incisivus ein starker dreikantiger Knorpelbalken, der den Ductus incisivus fast völlig ausfüllt; bei Manatus ist dieser Fortsatz sogar in Form einer vertikal gestellten Platte entwickelt, die im Ansatz etwa halb so hoch ist wie das Septum selbst.

3. Am entschiedensten spricht aber gegen eine Gleichsetzung des Processus incisivus bei Sirenen mit der sekundär unpaaren Cartilago ductus nasopalatini bei Echidna und Vespertilio eine kritische Betrachtung der Lagebeziehung dieses Knorpels bei Sirenen und den beiden genannten Säugern. Denn während bei ihnen — wie auch bei all den anderen Mammaliern, bei denen die Knorpel paarig geblieben sind — die einheitliche Cartilago ductus nasopalatini ventral vom Paraseptalknorpel liegt, würde, wenn der Processus incisivus den Cartilagines ductus nasopalatini gleichzusetzen wäre, wie FREUND es will, bei Halicore und Manatus allein die Cartilago ductus nasopalatini dorsal vom Paraseptalknorpel liegen (vgl. FREUND 1908, Fig. 47).

4. Ferner spricht der Umstand gegen die von FREUND gewollte Homologisierung, daß der Processus incisivus ein mit dem

Septum derart verbundenes Knorpelstück darstellt, daß er von ihm weder durch eine äußere Einkerbung, noch durch eine innere Strukturgrenze abgeteilt erscheint. Durchaus kontinuierlich geht der Processus aus dem Septum hervor, unterscheidet sich von ihm nur durch seine geringere Höhe, die ja durch die dorsal von ihm zusammenwachsenden Intermaxillaria rein mechanisch leicht erklärt werden kann.

5. Geben wir nun aber wieder einmal die Möglichkeit zu, daß bei den Sirenen die Cartilagines ductus nasopalatini schon auf sehr früher Entwicklungsstufe mit dem Septum zur Verschmelzung gelangten, und sehen wir uns nach Analogien in der Säugetierreihe um, so finden wir, daß eine innige Verschmelzung der Cartilagines ductus nasopalatini mit anderen Knorpelmassen allerdings sehr häufig vorkommt, ja, unter den von Spurgat untersuchten Mammaliern finden wir sogar vier (Equus caballus, Sus scrofa, Cervus capreolus, Ovis aries), bei denen eine Verschmelzung stattgefunden hat, während nur bei zwei Säugerspezies (Bos taurus und Lepus timidus) die Cartilago ductus nasopalatini völlig isoliert geblieben ist. Aber in allen diesen Fällen tritt eine Verbindung ein, nur zwischen den Cartilagines ductus nasopalatini und den Cartilagines paraseptales, und niemals eine solche zwischen den Cartilagines ductus nasopalatini und dem Septum nasi, wie es bei den Sirenen nach der Auffassung Freunds der Fall sein müßte.

b) Der vordere Teil der Cartilago paraseptalis Freunds ist der Cartilago ductus nasopalatini gleichzusetzen.

Die Cartilago paraseptalis stellt, wie allgemein angenommen wird, den Rest des Bodens zwischen den Laminae transversales anterior und posterior her. Wie sie demnach ihr kaudales Ende in der Lamina transversalis posterior findet, muß sie ihr orales Ende logischerweise in der Lamina transversalis anterior finden.

Nun sahen wir bei Manatus, daß hier der Paraseptalknorpel tatsächlich in die zum Knorpelhöcker reduzierte Lamina transversalis anterior einlief, daß sich aber von ihm kurz vorher ein Knorpel abspaltete, der mit dem Processus incisivus weiter nach vorn und unten zog. Dieser vom eigentlichen Paraseptalknorpel abgespaltene Teil kann also nicht mehr als Paraseptalknorpel selbst aufgefaßt werden, sondern ist einer Cartilago ductus nasopalatini gleichzusetzen; zieht er doch auch tatsächlich in den Ductus incisivus hinein.

Dann muß aber auch der vordere Teil des Paraseptalknorpels bei Halicore einer Cartilago ductus nasopalatini gleichgesetzt werden. Bei Halicore war allerdings die richtige Erkenntnis dieser Verhältnisse für FREUND durch zwei Umstände sehr erschwert; der eine liegt in der völligen Loslösung des Paraseptalknorpels von der Lamina transversalis anterior, der andere in der innigeren Verschmelzung der Cartilago paraseptalis mit der Cartilago ductus nasopalatini, so daß hier tatsächlich nur ein einziger langgestreckter Paraseptalknorpel zu existieren scheint.

Während ich nun aber für den ersten Teil meiner Anschauung (unter a) mit aller Entschiedenheit glaube eintreten zu können, möchte ich für den zweiten Teil (unter b) mir selbst eine gewisse Einschränkung auferlegen, um mich lieber dem Vorwurf allzu großer Vorsicht, als dem des Gegenteils auszusetzen. Denn die Frage, ob wir die vorderen Teile der Paraseptalknorpel als Cartilagines ductus nasopalatini bezeichnen dürfen, ließe sich mit Sicherheit erst entscheiden auf Grund einer exakten Definition des Begriffes „Cartilago ductus nasopalatini". Eine solche allgemein gültige, alle Komplikationen (Reduktion der STENSONschen Gänge; Verschmelzung mit anderen Knorpelteilen) berücksichtigende Definition läßt sich aber meines Erachtens aus der vorliegenden Literatur noch nicht gewinnen.

Sehr einfach ist die Frage ja zu entscheiden, wenn, wie bei Bos taurus und Lepus timidus, ein Knorpel vorhanden ist, der völlig isoliert von anderen Teilen in den Ductus incisivus hineinzieht. Dann können wir mit Sicherheit diesen Knorpel als Cartilago ductus nasopalatini ansprechen.

Nun kommt es aber in der Mehrzahl der Fälle zu einer mehr oder weniger vollkommenen Verschmelzung dieses Knorpels mit dem Paraseptalknorpel (bei Equus caballus, Sus scrofa, Cervus capreolus, Ovis aries von SPURGAT, bei Vespertilio und Rhinolophus von GROSSER beschrieben). Dadurch wird der Nasopalatinknorpel, rein morphologisch betrachtet, zu einem Fortsatz des Paraseptalknorpels, was bei starker Reduktion dazu führen kann, ihn auch nur noch als solchen aufzufassen, ihn seines selbständigen Charakters zu entkleiden und ihm infolgedessen auch nicht mehr den Namen einer Cartilago ductus nasopalatini zukommen zu lassen.

Es mußte also dem persönlichen Empfinden des Forschers anheimgestellt bleiben, wo er unter diesen Übergangsfällen die Grenze ziehen wollte, von der die Wahl der Bezeichnung ab-

hängt. So bezeichnet SPURGAT die fraglichen Knorpel in den oben angeführten Fällen, in denen eine Verbindung mit dem Paraseptalknorpel eingetreten ist, noch als Cartilagines ductus nasopalatini. Bei Cercopithecus sabaeus dagegen legt er einem Fortsatz, der vom Paraseptalknorpel schräg nach unten zieht, den Charakter und die Bezeichnung einer Cartilago ductus nasopalatini, die er nach meiner Auffassung auch hier noch verdient, nicht mehr bei, offenbar, weil ihm dieser Fortsatz als zu unbedeutend erschien, diesen Namen zu erhalten (vgl. p. 586, Taf. XXVI, Fig. 17). FISCHER dagegen urteilt über einen kleinen Fortsatz bei Talpa, der sich vom Paraseptalknorpel kurz vor seiner Ansatzstelle an das Septum abzweigt und schräg nach unten zieht: „dies ist der Rest der bei anderen Formen stärker entwickelten Cartilago ductus nasopalatini", und trifft damit in Auffassung wie Ausdrucksweise meiner Meinung nach das Richtige.

Besonders interessant für uns erscheint mir die Auffassung, die GROSSER bei der Beschreibung der Nasenknorpel zweier von ihm untersuchten Rhinolophusarten zum Ausdruck bringt (1902, p. 36). Er fand hier „für den STENSONschen Gang und das JACOBSONsche Organ nur einen einzigen langen Knorpel", der in seinem vorderen Teile den STENSONschen Gang umlagert, während er weiter hinten unmittelbar in den Knorpel des JACOBSONschen Organs übergeht. GROSSER bezeichnet nun das vordere Stück dieses einheitlichen Knorpels direkt als Cartilago ductus incisivi (= Cartilago ductus nasopalatini). Wir haben es also hier mit einem Falle zu tun, der sich mit den bei Halicore von FREUND gefundenen Verhältnissen genau deckt, und bei dem GROSSER eine Bezeichnung gewählt hat, die durchaus meiner Auffassung des Knorpels bei Halicore entspricht.

Wenn ich persönlich daher die Homologisierung: Vorderer Teil des Paraseptalknorpels bei Sirenen = Cartilago ductus nasopalatini vorziehe, so liegt es mir doch fern, die Bezeichnungsweise FREUNDS etwa als „falsch" hinstellen zu wollen, da es, wie bemerkt, hier in allzu hohem Maße auf die Auffassungsweise ankommt.

Betonen möchte ich nur, daß dadurch der zuerst durchgeführte Teil meiner Auffassung (unter a) nicht berührt wird und ich die Homologisierung von Processus incisivus und Cartilagines ductus nasopalatini aus den oben angeführten Gründen zurückweisen zu müssen glaube.

Die Auffassung, die sich FREUND über die basalen Knorpelteile der Nase bei Halicore gebildet hat, überträgt er logischer-

weise auf die in manchen Punkten ähnlich liegenden Verhältnisse bei Walen. Er deutet demnach die orale, stark ausgezogene und kräftig entwickelte Partie des Septum nasi der Zahn- und Bartenwale gleichfalls als verschmolzene und mit dem Septum verbundene Cartilagines ductus nasopalatini. KUEKENTHAL dagegen, dem wir eine eingehende Untersuchung der Cetaceennase verdanken, auf die sich auch FREUND, da ihm eigenes Untersuchungsmaterial nicht zur Verfügung stand, stützt, faßte diesen Knorpelteil als integrierenden Bestandteil des Septums selbst auf, und zwar als „basalen Teil der Nasenscheidewand, der bei dem sekundären Wachstum der vor der Nase liegenden Partien mit nach vorn gewachsen ist". Da sich die oben gegen die FREUNDsche Auffassung angeführten Gründe Punkt für Punkt von den Sirenen auf die Wale übertragen lassen, kann und muß ich mich vollkommen auf den von KUEKENTHAL eingenommenen Standpunkt stellen, und ich meine, daß gerade die Abbildungen KUEKENTHALS (1893, Taf. XXI, XXII), die uns den Fortsatz als mächtige, aus dem Septum direkt hervorgehende Platte zeigen, in hohem Maße geeignet sind, die von FREUND gewollte Homologisierung Processus incisivus = Cartilagines ductus nasopalatini als nicht glücklich erscheinen zu lassen.

Literaturverzeichnis.

DECKER, F., Über den Primordialschädel einiger Säugetiere, Zeitschr. f. wiss. Zool., Bd. XXXVIII, 1883.

DILG, C., Beiträge zur Kenntnis der Morphologie und postembryonalen Entwicklung des Schädels von Manatus inunguis, Morph. Jahrb., Bd. XXXIX, 1909.

FISCHER, EUGEN, Das Primordialkranium von Talpa europaea. Anat. Hefte, Bd. XVII, 1901.

— Zur Entwicklungsgeschichte des Affenschädels, Zeitschr. f. Morph. und Anthrop., Bd. V, Heft 3, 1903.

FREUND, L., Beiträge zur Entwicklungsgeschichte des Schädels von Halicore dugong, Jen. Denkschr., Bd. VII, 1908.

— Zur Morphologie des Nasenknorpels. Beiträge zur Anatomie, Physiologie, Pathologie und Therapie des Ohres, der Nase und des Halses von PASSOW und SCHAEFFER, Bd. IV, Heft 6, 1911.

GAUPP, E., Beiträge zur Morphologie des Schädels I. Primordialkranium und Kieferbogen von Rana fusca, Morph. Arbeiten, herausgegeben von G. SCHWALBE, Bd. II, 1893.

— Die Entwicklung des Kopfskelettes, HERTWIGS Handbuch der vergl. und exper. Entwicklungsgeschichte d. Wirbeltiere, Bd. III, 2, 1905.

— Zur Entwicklungsgeschichte und vergl. Morph. des Schädels von Echidna aculeata, SEMONS Zool. Forschungsreisen, Bd. III (Jen. Denkschr., Bd. VI), 1908.

Grosser, O., Zur Anatomie der Nasenhöhle und des Rachens der einheimischen Chiropteren, Morph. Jahrb., Bd. XXIX, 1902.

Herzfeld, P., Über das Jacobsonsche Organ des Menschen und der Säugetiere, Zool. Jahrb., Abteilung f. Anatomie und Ontogenie, Bd. III, 1889.

Jacobson, L., Om Primordial-Craniet, 1842.

Kallius, E., Geruchs- und Geschmacksorgan, Handb. d. Anatomie d. Menschen, herausgegeben von K. v. Bardeleben, Bd. V, 1. Abt., 2. Teil.

Kükenthal, W., Vergl. anatomische und entwicklungsgesch. Untersuchungen an Waltieren, Jen. Denkschr., Bd. III, 1893.

— Vergl. anatomische und entwicklungsgesch. Untersuchungen an Sirenen, Jen. Denkschr., Bd. VII, 1897.

Mead, C. S., The Chondrocranium of an Embryo Pig, Sus scrofa, Amer. Journ. of Anat., Vol. IX, No. 2, 1909.

Mihalkovics, V. v., Anatomie und Entwicklungsgeschichte der Nase und ihrer Nebenhöhlen, Handb. d. Laryng. und Rhinol, herausgegeben von P. Heymann, Bd. III, 1900.

— Nasenhöhle und Jacobsonsches Organ, Anat. Hefte, 1. Abt., Bd. XI, 1899.

Murie, J., On the Form and Structure of the Manatee, Transactions of the Zool. Soc. of London, Bd. VIII, 1870.

Noordenbos, W., Über die Entwicklung des Chondrocraniums der Säugetiere, Petrus Camper, Nederlandsche Beijdragen tot de Anatomie, 3e Deel., 1905.

Olmstead, M., Das Primordialkranium eines Hundeembryo, Anat. Hefte, 1. Abt., Bd. XLIII, 1911.

Parker, W. K., On the structure and development of the skull in the pig, Philosophical Transactions of the Royal Soc. of London, Bd. CLXIV, 1874.

— On the structure and development of the skull in the Mammalia, Ibid., Bd. CLXXVI, 1885.

Peter, K., Die Methoden der Rekonstruktion, Jena 1906.

Seydel, O., Über Entwicklungsvorgänge an der Nasenhöhle und am Mundhöhlendache von Echidna, Jen. Denkschr., Bd. VI, 1. Teil, 1899.

Spoendli, O., Über den Primordialschädel der Säugetiere und des Menschen, Zürich 1846.

Spurgat, F., Beiträge zur vergl. Anatomie der Nasen- und Schnauzenknorpel des Menschen und der Säugetiere, Morph. Arbeiten, herausgegeben von G. Schwalbe, Bd. V, 1896.

Stannius, H., Beiträge zur Kenntnis der amerik. Manatis, Rostock, Rektoratsprogramm 1846.

Voit, M., Das Primordialkranium des Kaninchens unter Berücksichtigung der Deckknochen, Anatom. Hefte, 1. Abt., Heft 116 (Bd. XXXVIII, Heft 3), 1909.

Weber, M., Die Säugetiere, Jena 1904.

Lebenslauf.

Ich, Ernst Matthes, evangelischer Konfession, preußischer Staatsangehörigkeit, wurde geboren am 8. August 1889 zu Marienburg (Westpreußen), als Sohn des Königl. Bau- und Betriebsinspektors Wilhelm Matthes (verstorben am 30. März 1909 als Geheimer Baurat zu Breslau) und seiner Ehefrau Anna Matthes.

Meine Schulbildung empfing ich auf dem König Wilhelmsgymnasium zu Magdeburg und dem Gymnasium von St. Elisabeth zu Breslau, an dem ich Ostern 1908 die Reifeprüfung bestand.

Ich widmete mich zunächst dem Studium des Maschinenbaufaches, arbeitete ein Semester praktisch in der Königl. Eisenbahnhauptwerkstatt Breslau und studierte ein weiteres Semester an der Technischen Hochschule Charlottenburg. Dann wandte ich mich, von Ostern 1909 ab, dem Studium der Naturwissenschaften an der Universität Breslau zu. Ostern 1910 nahm ich an einem vierwöchentlichen Kurs der K. K. zoolog. Station in Triest teil, August, September 1911 an der ersten Lehrexpedition der Dr. Paul Schottländerschen Jubiläumsstiftung.

Meine akademischen Lehrer waren:

in Charlottenburg: Heyn, Jolles, Kurlbaum, Lampe, Eug. Meyer, Reichelt;

in Breslau: Baumgartner, Fuchs, Gerhardt, Kneser, Kükenthal, Lummer, Prof. Dr. Pax, Dr. F. Pax, Rosanes, Rosen, Volz, Waetzmann, Zimmer.

Den Herren Professoren und Dozenten, deren Vorlesungen und Übungen ich besuchte, spreche ich meinen gehorsamsten Dank aus; vor allem aber fühle ich mich meinem hochverehrten Lehrer, Herrn Professor Kükenthal, für das stete, wohlwollende Interesse, das er mir und meiner Arbeit entgegenbrachte, zu größtem Dank verpflichtet.